ELLEN HOSIOSKY-NEUBURGER

WURZELFÜLLUNG MIT ANTAEOPERCHA

MÜNCHEN 1936

WURZELFÜLLUNG MIT ANTAEOPERCHA

Inaugural-Dissertation

zur Erlangung der Doktorwürde der Zahnheilkunde
der medizinischen Fakultät
der Universität Basel.

Vorgelegt von

Ellen Hosiosky-Neuburger

aus München

München 1936

Gedruckt bei Heller G. m. b. H., München, Plinganserstraße 64

Von der medizinischen Fakultät Basel genehmigt
auf Antrag von Professor Dr. Oskar Müller

Tag der Promotion: 14. Juli 1935

R. UNIV.
BIBLIOTHEEK
LEIDEN

Meinen Eltern
in Dankbarkeit gewidmet

WURZELFÜLLUNG MIT ANTAEOPERCHA.

A. Allgemeiner Teil.

Das Problem der Wurzelbehandlung ist seit vielen Jahren ein heiß umstrittenes Gebiet der Zahnheilkunde. Schon in den 70er Jahren des vergangenen Jahrhunderts griffen besonders deutsche Zahnärzte den Gedanken von Lister auf, antiseptische Behandlungen bei Erkrankungen der Pulpa und der Wurzelhaut vorzunehmen. Nach den Anweisungen des Altmeisters Sachs wurden die Wurzelkanäle möglichst vollständig ausgeräumt. Man arbeitete mit gereinigten Instrumenten, säuberte unter Kofferdam die Kanäle mit Karbolspiritus und füllte sie mit Chloropercha und nachgeschobenen Guttaperchapoints. Die anfänglichen klinischen Erfolge dieser Behandlung, die durch Röntgenbilder noch nicht nachkontrollierbar waren, führten zu der Forderung der Erhaltung jedes Zahnes. Später wiesen Preiswerk und andere Autoren auf Grund ihrer Forschungen auf die Verzweigungen der Wurzelkanäle hin, die vielfach eine vollständige Reinigung und Füllung der Hohlräume der Wurzel nicht zulassen. Das wurde auch durch zahlreiche Röntgenbilder nachgewiesen. Diese Schwierigkeiten einer exakten Wurzelfüllung suchte Witzel durch seine Amputationsmethode zu beheben. Diese Methode hat mit mancherlei Modifikationen viele Anhänger gefunden. Wenn man jedoch die vielfach nicht vorhandenen Voraussetzungen für eine exakte Amputation, nämlich die richtige Diagnose, absolute Asepsis und die Konstitutionsfrage berücksichtigt, wird man mit Praeger die Ansicht vertreten dürfen, „daß man jede Pulpa exstirpieren sollte, deren man habhaft werden kann. Der Zeitverlust ist bei richtiger Organisation der Pulpenexstirpation gar nicht besonders groß".

1931 wurde in Paris auf dem 8. internationalen Kongreß zur Verhütung der dentalen Erkrankungen die Forderung aufgestellt, an Stelle von Extraktion die konservierenden Maßnahmen auszubauen, um Infektionen von Apex her zu vermeiden.

Die wissenschaftlichen Forschungen der letzten Jahre haben gezeigt, daß bei Wurzelbehandlung sowohl mit Rücksicht auf die anatomischen Verhältnisse, als auch auf den jeweiligen Zustand der zu füllenden Wurzel und des Periodontiums Schwierigkeiten auftreten. Die Kanäle sind nach Form und Zahl unregelmäßig. Es gibt abnorme Krümmungen an der Wurzelspitze und in nicht seltenen Fällen ist die Durchgängigkeit der Kanäle durch Dentikel verlegt.

Nicht zu unterschätzen sind auch die Ramifikationen im apikalen Wurzelteil. Fischer hat diese Differenzierungsgebilde eingehend untersucht und teilt sie ein in:

1. Einfache Äste und Zweige, Seitenfiederchen, Markkanäle im Wurzeldentin.
2. Querbrückensystem.
3. Inselartige Aussparungen im Gewebe.

„Diese Differenzierungsgebilde zeigen sich an den unteren Incisivi und Prämolaren als Bifurkationsstränge und Querstränge am Wurzelloch, bei den oberen Schneidezähnen als zarte Seitenfiederchen, die bei oberen Prämolaren und allen Molaren infolge ihrer Häufung ein kompliziertes Mündungssystem bilden. (Die fast gleichen Verhältnisse sind nach Untersuchungen von Zürcher auch bei den Milchzähnen gegeben. Andresen stellte fest, daß sich das Hauptforamen mitunter nicht an der Wurzelspitze befindet, sondern daß die Öffnung des Foramens mit scharfer Knickung an der Seite ziemlich weit vom Apex liege.

Wir wissen seit Williger, daß die Infektion der Pulpa bereits in dem Moment erfolgt, wo an der Schmelzdentingrenze die ersten Streptokokken in die Dentinkanälchen und damit in die Odontoplastenschicht eintreten. Wir müssen also damit rechnen, daß eine mechanische Säuberung dieser Kanalverzweigungen mit unseren Handinstrumenten nicht möglich ist. Daß mechanische und medikamentöse Reinigung keine vollständige ist, hat Ullik nachgewiesen; von nachgeprüften Wurzelkanälen mit einer Anzahl von 115 Seitenkanälen waren nur 15 sauber. Also entgehen unserer Desinfektion die Bakterien, die hier einen idealen Schlupfwinkel finden und unter günstigen Lebensbedingungen zu einer Reinfektion des Kanales mit ihren Folgen führen können.

Wir müssen demnach sowohl mit der Unzulänglichkeit der Seitenkanäle als auch mit der Gefahr der Reinfektion rechnen und können diesen Schwierigkeiten nur durch Wahl eines geeigneten Füllmateriales begegnen, für das sich folgende Aufgaben ergeben:

Es muß an die Kanalwand so hermetisch anliegen, daß die Auswanderung der Bakterien aus den Seitenkanälen in den Hauptkanal verhindert wird. Einer Erkrankung des periapikalen Gewebes muß durch ein hermetisch verschlossenes Foramen apicale vorgebeugt und ebenso muß die Reinfektion vom Munde her vermieden werden, falls die Schlußfüllung herausfällt.

Im einzelnen sind folgende Anforderungen, denen das Wurzelfüllmaterial genügen soll, aufgestellt worden:

1. „Darf das Wurzelfüllmaterial selbst nicht fäulnisfähig sein.
2. Es soll eine anhaltende, antiseptische Wirkung besitzen. Je unvollkommener die Reinigung des Kanales ausgeführt wurde, desto unentbehrlicher wird diese Wirkung sein.
3. Es muß leicht einführbar und so beschaffen sein, daß man es bis an das Foramen apicale führen kann.

4. Es darf keinen anhaltend starken Reiz auf die Wurzelhaut bzw. auf das periapikale Gewebe ausüben.

5. Es darf den Zahnhals nicht verfärben. Dies bezieht sich besonders auf die Vorderzähne.

6. Es darf nicht porös sein, da es dann etwa vorhandene Sekrete aufsaugen würde, welche im Laufe der Zeit faulen und dadurch Störungen bewirken könnten.

7. Es muß möglichst leicht zu entfernen sein. Diese Eigenschaft ist deshalb wünschenswert, weil unsere Wurzelbehandlungen zuweilen fehlschlagen und entweder gleich oder erst nach Monaten oder Jahren Wurzelhauterkrankungen zur Folge haben." (Miller 1889.)

8. „Es sei durch Radiographie deutlich nachweisbar." (Kneschaurek.)

9. „Das Material muß im Bereiche der Mündungen der Dentinkanälchen der Wurzel, also bis in die nächste Nähe des Foramen apicale bakteriendicht der Kanalwand anliegen." (Maierhofer.)

10. „Es muß mit dem flüssigen und gasförmigen Inhalt des Wurzelkanales eine feste chemische Verbindung eingehen.

11. Es muß selbsttätig in die feinsten nichtzugänglichen Kanäle eindringen." (Albrecht.)

12. „Es soll die Fähigkeit haben, die etwa noch vorhandenen festen Bestandteile der Pulpa sowie die im Wurzeldentin vorhandenen Bakterien luftdicht und steril einzukapseln, sowie dieselben zu imprägnieren." (Möller.)

13. „Das Material gebe bei seiner Einführung dem Operateur die Möglichkeit festzustellen, wann das Foramen apicale erreicht ist.

14. Das Material darf sich nicht verändern resp. schrumpfen oder verflüchtigen.

15. Das Material darf keine Bestandteile enthalten, die für den Organismus schädlich sein könnten." (Lichtwitz.)

Die Forderungen sind zahlreich, aber sie müssen gestellt werden, wenn das Wurzelfüllmaterial einen Ersatz der lebenden Pulpa darstellt; darüber hinaus soll es noch die durch die erkrankte Pulpa hervorgerufene Schädigung beheben, also einen vollwertigen Ersatz bieten und heilend und antiseptisch wirken.

Um den Wert der Wurzelfüllungen zu prüfen, stehen uns verschiedene Methoden zur Verfügung. Es sind dies die röntgenologische, bakteriologische, biologische Methode sowie die Auswertung der klinischen Erfahrungen; letztere hat sich auf möglichst lange Zeit, in bezug auf Reaktion der Wurzelfüllung, gemessen nach den Angaben der Patienten und der Funktion des Zahnes zu erstrecken. Es ist jedoch dabei zu beachten, daß ein reaktionsloses Verhalten allein keinen Beweis dafür liefert, daß nicht doch im periapikalen Gebiet ein pathologischer Prozeß vorhanden ist, der jahrelang bestehen kann ohne dem Träger zu schaden, um eines Tages auf irgendwelche Reize hin aufzuflammen.

Das Röntgenbild leistet vortreffliche Hilfsdienste für die Aufklärung der Wurzelkanal- und periapikalen Verhältnisse, sowie der erfolgten Wurzelfüllung; aber es kann damit noch nicht festgestellt werden, ob die Ramifikationen steril sind und ob periapikale Herde tatsächlich oft zur Restitutio ad integrum gelangen. Erforderlich ist hierzu noch die patho-histologische Untersuchung. Die bakteriologische Kontrolle bietet nur einen Hinweis, aber keinen unwiderleglichen Beweis für die bakterizide Wirkung des Füllmateriales, weil die Untersuchungen zeigten, daß mehrfach mögliche Versuchungsanordnungen verschiedene Ergebnisse zeitigen können. Die biologische Kontrollmethode, die die Reaktion des lebenden Gewebes berücksichtigt, ist weitaus am verläßlichsten, aber sie ist umständlich und langwierig.

In der Praxis sind zahlreiche verschiedene Wurzelfüllmaterialien verwendet worden. Man kann die Wurzelfüllmaterialien einteilen in harte oder weiche Materialien, oder solche, die als weiches Material in den Wurzelkanal eingeführt werden und sich dann nachträglich erhärten. Eine weitere wichtige Einteilung ist die nach der Zusammensetzung der Materialien. Man kann hier zwischen aus organischen, oder aus anorganischen zusammengesetzten Stoffen, oder aus solchen, die aus beiden zusammengesetzt sind, unterscheiden.

Die einzelnen Wurzelfüllmaterialien haben ihre besonderen Vorteile und Nachteile, und es würde den Rahmen dieser Arbeit sprengen, wenn man die Qualitäten jedes einzelnen verwendeten Materiales prüfen wollte.

Von allen bisher in der Praxis verwendeten Wurzelfüllmaterialien haben sich Silber und Guttapercha besonders bewährt, und diese Arbeit ist deshalb einer Anregung des Herrn Prof. Dr. Hauenstein folgend auf die Verwendung von Silber und Guttapercha als Wurzelfüllmaterial begrenzt worden.

Das Silber wird seit langem wegen seiner außerordentlichen Gewebsfreundlichkeit in der Heilkunde verwendet, besonders da, wo es sich um ein Verbleiben im Organismus handelt. Deshalb der Gebrauch von Silberkanälen, künstlichen Trommelfellen aus Silberfolie, Knochennähten aus Silberdraht.

In der Zahnheilkunde wurde das Silber wegen der ihm anhaftenden oligodynamischen Wirkung als Wurzelfüllmaterial verwendet. Auch hier erweist sich seine Gewebsfreundlichkeit nützlich. Es ruft auch keine allergische Krankheit hervor, wie dies nach Behandlung mit Eugenol, Trikresol, Chlorphenol usw. schon beobachtet wurde.

Die oligodynamische Wirkung wurde von Nägeli als eine Eigenschaft des Kupfers entdeckt. Man versteht darunter die Fähigkeit des Metalls, die Entwicklung niederer Organismen zu hemmen, die Virulenz von Toxinen zu vermindern bzw. zu vernichten.

Später wurde festgestellt, daß auch anderen Metallen eine oligodynamische Wirkung zukommt, so dem Silber.

Die oligodynamische Wirkung wird von einzelnen Autoren auf sehr verschiedene Ursachen zurückgeführt. Behring nimmt an, daß die

Lösung der Metalle, die die Wirkung auslöst, erst unter dem Einfluß der durch die wachsenden Bakterien gebildeten Stoffwechselprodukte zustande kommt. Miller hält die Erscheinung für eine Sauerstoffkatalyse. Saxl nimmt einen physikalischen Vorgang an, bei dem O_2 die wirksame Rolle zukomme. Noch andere denken an eine Art Emanation der Metalle.

Schick schreibt: „Man erklärte sich die oligodynamische Wirkung teils als eine katalytische, fermentative, teils als eine rein chemische, wie die unserer Desinfektionsmittel. Man glaubte an die Wirkung des Metallion, und tatsächlich ist es gelungen, in Flüssigkeiten, in denen oligodynamische Metalle oder ihre Salze zur Wirkung gelangten, auf elektrometrischem Wege Metallionen nachzuweisen, oft in Konzentrationen, die nicht mehr als Tausendmillionstel/1 betragen."

Oppenheimer weist darauf hin, „daß es sich nicht nur um eine Fernwirkung des Metalls von festen Körpern, sondern um die besonders geartete Wirkung winziger Lösungen in Mengen handelt, wie wir sie im übrigen auch inzwischen bei anderen biologisch wirksamen Körpern gefunden haben. Die oligodynamische Wirkung ist wohl nur ein Teil der Lehre von der Wirkung der Minima, wie sie heute in der Pharmakologie z. B. bei Vitaminen und Hormonen immer größeres Interesse erweckt. Daneben sind allerdings auch katalytische Wirkungen der Oberfläche des Metalles sehr wahrscheinlich".

Wir nehmen nach den Untersuchungen der neueren Zeit an, daß die oligodynamische Wirkung auf einem chemischen Vorgang beruht, in dem das betreffende Metall als Ionen in Lösung geht. Als Ionenlieferant könnte das oxydierte Metall in Betracht kommen, denn es hat sich bei Versuchen mit Silber z. B. gezeigt, daß die oligodynamische Wirkung gesteigert und nach Erschöpfung wieder hergestellt werden kann, wenn man das Silber mit H_2O_2 behandelt.

Versuche wurden auf verschiedene Art ausgeführt und zeitigten verschiedene Ergebnisse:

Laubenheimer füllte ein nicht steriles 1 l Gefäß mit Leitungswasser und stellte einen silbernen Löffel hinein. „Die zuerst zahlreichen Keime nehmen bei täglicher Probeaussaat schnell ab, und nach 6 Tagen ist das Wasser steril."

Behring „goß ein beimpftes Gelatineröhrchen in eine Petrischale aus, auf deren Boden sich ein Silberdraht befand. Nach 36 Stunden zeigte sich ein großer, vollkommen steriler, scharf abgegrenzter Hof um den Silberdraht herum".

Nach Saxl wird der sterile Hof nicht kleiner und das Wasser behält seine sterilisierende Kraft, wenn das Silber nach 12—14 Stunden entfernt wird.

Kochen und Glühen soll die oligodynamische Wirkung vernichten. Sie soll bei längerem Liegen an der Luft wiederkehren. Dies wurde mit einer Adsorption von O_2 aus der Luft erklärt.

Türkheim machte Versuche mit Silbersalzen und stellte fest, daß die bakterizide Wirkung, besonders des Silberoxydes der oligodynamischen Wirksamkeit des reinen Silbers und der meisten seiner Legierungen, mit Ausnahme der Kupferverbindungen, überlegen ist.

Piorkowsky „prüfte Silberstifte und Silberpulver, bei denen eine sterilisierende Wirkung feststellbar war. Jedoch blieb ein Teil der Versuchsobjekte aus unbekannten Gründen unwirksam. Dies ließ sich jedoch durch Einlegen der verwendeten Points unmittelbar vor dem Gebrauch auf 24 Stunden im 3prozentigen Wasserstoffsuperoxyd beseitigen. Die so vorbehandelten Stifte waren dann ebenso wirksam wie die primär wirksamen. Durch H_2O_2 Waschungen ließ sich eine gesteigerte Wirkung feststellen".

Trebitsch machte Versuche mit Silberstiften mit Kulturen von Staphylokokken in Agar, Gelatinekulturen von Bact. Coli bei Zimmertemperatur sowie Mischkulturen von Colibakterien in Agar im Brutofen. Es wurde dabei in der Agarkultur ein keimfreier Hof erzeugt.[1]

Schwarzsches Silberpulver rief infolge seiner relativ großen Oberflächenwirkung einen großen keimfreien Hof hervor. Das Ergebnis dieser bakteriologischen Untersuchungen lautete:

1. „Bei Silber ist in jeder Verwendungsform eine starke oligodynamische Wirkung nachgewiesen.

2. Bei chemisch reinem Silber ist die oligodynamische Wirkung stärker als bei kupferhaltigen Silberlegierungen.

3. Ausglühen des Silbers mindert nicht die Wirksamkeit, noch wird sie durch reinen Sauerstoff vermehrt."

Nach Versuchen von Dieck zeigte ein durch Anlage von Silberoxyd oligodynamisch aktivierter Silberdraht in H_2S Wasser und dann in mit Mundbakterien infiziertem Agar gelegt, keine Hofbildung. Er begründet es damit, daß sich der Silberdraht durch das Zerfallseiweiß der Bakterien mit unlöslichem Schwefelsilber überzieht, wodurch das Freiwerden der Silberionen, welche die Träger der oligodynamischen Wirkung sind, verhindert wird. Eine Hofbildung trat jedoch nach Oxydierung des Drahtes mit $KMnO_4$ ein.

Stadelmann stellte bei der Herausnahme von früher gelegten Silberspitzen aus Wurzeln eine Schwarzfärbung des durch das Foramen apicale ragenden Teiles fest. Die analytische Prüfung lieferte den Nachweis von Schwefel.

Auch nach der biologischen Methode wurden von Gottlieb, Schwarz und Stein Versuche angestellt, wobei wurzelbehandelte Zähne in das Bindegewebe von Versuchstieren eingepflanzt wurden. Hierbei ergab Silber die relativ besten Resultate.

---

[1] Das positive Resultat mit den Colibakterien ist darin begründet, daß Colibakterien im zuckerhaltigen Nährboden Milchsäure bilden und gegen milchsaures Silber besonders empfindlich sind.

Zur Wurzelfüllung wird das Silber wegen seiner guten Eigenschaften in verschiedenen Kombinationen angewandt. In Amerika ist die von Howe 1918 eingeführte Silberreduktionsmethode sehr verbreitet. Nach dieser wird eine ammoniakalische Silbernitratlösung in die Kanäle eingepumpt und diese dann mit Formalin reduziert. Durch das freiwerdende Silber wird eine Imprägnation der Kanalwände und teilweise der Dentinkanälchen erreicht. Die Nachprüfung von Feldmann auf Wirksamkeit und Unschädlichkeit ergab kein befriedigendes Resultat, da heftige Reizerscheinungen des periapikalen Gewebes und auch oft Verfärbungen des Dentins auftraten. Rickert reduzierte statt mit Formaldehyd mit Eugenol, wonach keine Schmerzen, jedoch auch Dentinverfärbungen sich zeigten. Von der Wiener Schule wird das Silberpulver empfohlen, das wegen seiner großen Oberfläche eine gesteigerte olygodynamische Wirkung besitzt. Nach dieser Methode wird reines trockenes Silberpulver und Silberbrei in einer Aufschwemmungsflüssigkeit in den Wurzelkanal eingepumpt. Das suspendierte Silber lagert sich der Schwerkraft folgend in der Tiefe ab. Dann wird mit trockenem Silberpulver nachgestopft. Währenddessen soll sich bei Füllungen im Oberkiefer der Schwerkraft wegen der Kopf in Hängelage befinden. Es wird dabei die erweiterte Wurzelspitzengegend mit Silber fest zugestopft, wobei aber zu beachten ist, daß der Abschluß nicht zu weit vom Foramen enfernt, erreicht wird. Der übrige Teil wird mit in Chloroform aufgeweichten Guttaperchapoints oder mit Zement gefüllt. Besteht eine röntgenologisch nachweisbare Granulombildung, so soll das Pulver möglichst in die periapikale Knochenhöhle gebracht werden. Um dabei Reizerscheinungen bei zu großen Mengen zu vermeiden, empfiehlt Gottlieb eine Elfenbeinspitze als Stöpsel gegen den Apex zu treiben und so das Foramen zu verkeilen. Diese Methode bietet technische Schwierigkeiten und hat den Nachteil, daß, wie Untersuchungen der Münchener Klinik an aufgebrochenen Wurzeln gezeigt haben, keine gleichmäßige Abdichtung der Kanalwände entsteht.

Dagegen haben die von Trebitsch empfohlenen Silberstifte sehr gute klinische Resultate ergeben. Der Stift wird der Stärke und Länge nach für den Kanal passend ausgesucht und der Zwischenraum zwischen Kanalwand und Stift mit Zement oder Paste, denen Silberpulver beigemengt ist, ausgefüllt. Die olygodynamische Wirkung des Silberstiftes kann durch Einlegen in H_2O_2 oder Einwirkung des Hochfrequenzstromes gesteigert werden. Es besteht die Möglichkeit, mit Silberstiften stark gekrümmte Kanäle bis zum Foramen apicale zu füllen, was im Röntgenbild gut nachweisbar ist. Durch die Keilwirkung des Stiftes können wagrechte Seitenkanälchen mit dem Zwischenmittel abgefüllt werden. Das Durchstoßen durch das Foramen ruft in den meisten Fällen keine weiteren Reizerscheinungen hervor. Eine günstige Beeinflussung periapikaler Herde konnte in mehreren Fällen festgestellt werden.

Den günstigen Resultaten, die man bei Verwendung des Silberstiftes erzielte, stehen aber auch Nachteile gegenüber. Vor allem kommt es vor,

daß die Spitzen die verschieden geformten Kanäle nicht vollständig ausfüllen können, so daß immer noch Zwischenräume frei bleiben, die durch andere Mittel gefüllt werden müssen. Diese Ausfüllmittel können ihrer Art nach, besonders wenn es sich um Zement handelt, die Durchlässigkeit für Silberionen in Frage stellen. Auch besteht die Möglichkeit, daß, wenn es Pasten sind, sie resorbiert werden, wenn sie durch das Foramen gepreßt werden, oder daß sie wie z. B. Zemente periapikale Reizungen hervorrufen. Mit solchen Fällen muß gerechnet werden, denn es gibt häufig weite Foramina, die röntgenologisch nicht sichtbar sind und wohl nicht immer genau dem Umfang der Silberspitze entsprechen. Darunter würde mit der Zeit die apikale Abschlußdichte leiden, was sich besonders dann unangenehm auswirken wird, wenn die oligodynamische Wirksamkeit des Stiftes sich erschöpft. Nach den neuesten Versuchen von Dieck wird die Olygodynamie des Silberpulvers und -Stiftes unwirksam bei Entstehung von unlöslichem Schwefelsilber und sie kann auch durch Aktivierung mit H_2O_2 nicht wieder erreicht werden. Schwefelverbindungen bestehen bei Eiweißzerfall in putrider Form. Eine äußerst sorgsame Wurzelbehandlung, besonders bei putrid zerfallener Pulpa ist zwar eine eigentlich selbstverständliche Forderung; ist die Wurzelbehandlung jedoch nicht lege artis ausgeführt worden und kann man mit der olygodynamischen Wirkung nicht mehr rechnen, so wird nur durch ein hermetisch abschließendes Füllmaterial der Nachteil ausgeglichen.

Diese Erwägung besimmte Hauenstein dazu als besonders geeignetes Füllmaterial Guttapercha bei Verwendung von Silber mit heranzuziehen.

Eine gute hermetische Ausfüllung des Wurzelkanales ist bei geeigneter Technik mit Guttapercha zu erzielen. Dieses Material hat sich seit den Anfängen der Wurzelbehandlung als erprobtes Mittel bewährt, und es wird als leicht zu handhabendes und erfolgreiches Mittel vielfach benützt. Schon 1874 wurde es von Howard und 1878 von Bowmann in Chloroform aufgelöst verwendet. 1891 empfiehlt Robiscek (Wien) zuerst Guttaperchawurzelfüllung zur Ausheilung zystoider Veränderungen. Brasch hat nach seiner Angabe Guttaperchaspitzen seit 30 Jahren mit bestem Erfolg verwendet. Feiler empfiehlt Guttaperchapoints mit Thymol-Trikresolformalinpaste zum hermetischen Abschluß der Kanalwand. Von Hall und an amerkanischen Schulen wird Guttapercha in Form von Guttapercha-Chloroform-Harzwurzelfüllung in verschiedenen Formen und Zusammensetzungen benützt. Bei der Durchfüllung durchs Foramen findet nach Stein, Müller, Hedström und Baumgartner keine Resorption des Gewebes statt.

Als nachteilig wird Guttapercha von Szabo deshalb betrachtet, weil sie nicht antiseptisch wirkt. Durch mikroskopische Versuche von Steinfort wurde Kontraktion der Guttapercha nach Chloroformverdunstung festgestellt.

Die Nachteile des Silbers sind, wie wir gesehen haben, grundsätzlich anderer Natur als die Nachteile der Guttapercha. Davon ausgehend hat

Hauenstein angeregt Guttapercha und Silber zu kombinieren und so die Vorteile dieser beiden Wurzelfüllmaterialien, die sich in der Praxis gut bewährt haben, zu verbinden unter Ausschluß ihrer Nachteile.

Es soll damit erreicht werden, daß die guten Eigenschaften des Silbers, nämlich seine Ungiftigkeit, heilkräftige und olygodynamische Wirkung zur Geltung gebracht wird, mit Guttapercha, die als Transportmittel die Entfaltung dieser Fähigkeiten in keiner Weise hindert, sondern die darüber hinaus noch einen gleichmäßigen hermetischen Abschluß und ein Eindringen in die Seitenkanälchen ermöglicht; ferner, daß das Wurzelfüllmaterial auch bei bandförmigen und gekrümmten Kanälen Verwendung finden kann.

Trebitsch (Wien) hat der Anregung Hauensteins Folge leistend, die Kombination Silber—Guttapercha als neues Füllmaterial unter dem Namen Antaeopercha herausgebracht.

B. Spezieller Teil.

Antaeopercha besteht aus Guttapercha, die mit Silberpulver untermischt ist. Diese Verbindung wird von den Antäuswerken in München als Stifte und Points hergestellt und als Lösung, welche aus in Chloroform gelöster, reiner Guttapercha besteht, mit Zusatz von Antaeos-Silberpulver. Die Guttapercha wurde vorher mit H_2O_2 vorbehandelt.

Antaeopercha wurde von mir im Laufe von 2 Jahren in über 80 Fällen auf seine Eignung als Wurzelfüllmaterial untersucht.

Die Anwendungsweise war folgende: Antaeopercha wurde sowohl bei Pulpitiden als auch bei Gangrän und Periodontitiden als Wurzelfüllmaterial benützt.

Die Vorbehandlungen wurden folgendermaßen ausgeführt:

Bei Pulpitiden: Einlage von As 1 Tag, Scherbenkobalt 2 Tage oder Paraformaldehyd 6—10 Tage auf die womöglich eröffnete Pulpa. Nach deren Entfernung Trikresolformalineinlage. Nach 2 Tagen Exstirpation der Pulpa und Chlumski oder Chlorphenoleinlage. Diese wurde 1—2 Tage belassen. Danach nochmalige Reinigung mit Natriumhypochlorit und Trocknen des Kanales mit sterilen Papierspitzen. In einigen Fällen wurde sofort nach erfolgter Exstirpation die Wurzelfüllung vorgenommen, da ja der Wurzelkanal nach der Exstirpation praktisch steril ist.

Bei Gangrän: Reinigung des ersten oberen Drittels mit Natriumhypochlorit und Einlage mit Trikresolformalin. Nach 2 Tagen Reinigung des zweiten Drittels, Einlage mit Trikresolformalin oder Chlorphenolkampfer. Nach 2—3 Tagen Reinigung des letzten Drittels; Einlage ebenso. Erschien der Kanal sauber und war kein Geruch mehr vorhanden, Chlorphenolkampfer, Chlumski oder Chlorphenoleinlage unter Fletscherverschluß.

Nach einigen Tagen vor der Wurzelfüllung nochmalige Reinigung mit Formalin oder Natriumhypochlorid und Trocknen mit sterilen Papierspitzen.

Bei Periodontitiden wurde, solange Klopfempfindlichkeit vorhanden war, offen mit Einlagen von Kamillosan, Kamillosept, Chlorphenolkampfer, Rivanol oder Jothion behandelt. War keine Klopfempfindlichkeit mehr vorhanden, wurde eine dieser Einlagen unter Fletscherverschluß für einige Tage eingelegt.

Enge Kanäle wurden mechanisch mit Wurzelkanalraspeln, Rattenschwanzfeilen, Beutelrockbohrern, chemisch mit Königswasser erweitert.

Die Wurzelfüllung erfolgte in der Weise, daß der zu füllende Kanal mit Chloroform erst gründlich getrocknet und dann mittels einer Pipette mit Chloroform beschickt wurde. Danach Einführen eines der Dicke des Kanales entsprechenden Stiftes mit Pointzange, bei weiten Kanälen Einführen mehrerer Stifte, immer unter Nachpumpen von Chloroform. Die Stifte gleiten durch die Verwendung von Chloroform gut an der Kanalwand und lassen sich leicht hochschieben; sie werden an der Oberfläche gelöst und die Wände mit Antaeopercha ausgekleidet.

Bei engen Kanälen wurde zuerst nach vorheriger Beschickung mit Chloroform, Antaeopercha in Pastenform mit den gewöhnlichen Pastenfüllnadeln eingebracht und danach der Antaeoperchastift eingeführt, der die gelöste Antaeopercha in die engsten Kanalpartien vor sich herschiebt. Wesentlich ist, daß mit Wurzelstopfern oder Kugelinstrumenten von oben gut nachgestopft wird.

Vor und nach der Wurzelfüllung wurden Röntgenbilder angefertigt und in mehreren Zeitabständen wiederholt.

Abkürzungen:

Antaeopercha	= Ap.	Röntgenbild	= Röb.
Klinisch	= Kl.	röntgenologisch	= rö.
Kontrolle	= K.	Beobachtungszeit	= Bz.

Fall 1: Bauer Siegfried, 21 Jahre

Zahn $^{1}1$.

Anamnese: Vor drei Jahren Abbruch der Krone durch Faustschlag, Ersatz derselben durch Jacketkrone. Eine Wurzelbehandlung soll damals durchgeführt worden sein.

Befund: Tote Pulpa, Zahn reaktionslos. Röb. Etwa stecknadelkopfgroße Einschmelzung am Apex.

Diagnose: Nekrose der Pulpa.

Therapie: 15. 3. bis 1. 4. 1932.

Gangränbehandlung. 1. 4. 32. Wurzelfüllung mit Ap., die in die Einschmelzung hineinragt. Das Durchpressen verursachte Schmerzen, der Zahn blieb vier Tage beim Kauen empfindlich. 8. 4. 32. Jacketkrone mit Aufbau, wobei die obere Hälfte der Wurzelfüllung mühelos entfernt wurde. K. 27. 6. 32: Kl. der Zahn verhielt sich reaktionslos und ist funktionstüchtig. Röb. Die Einschmelzung um den Apex scheint verkleinert zu sein. K. 25. 3. 33. Kl. der Zahn blieb weiterhin reaktionslos. Röb. Die Einschmelzung scheint zurückgegangen und etwas Ap. resorbiert worden zu sein.
Bz.: Knapp 1 Jahr.

Fall 2: Stocker Ludwig, 19 Jahre

Zähne M_1 und ^{1}P.

M_1.

Anamnese: Unangenehmer Geruch und Geschmack im Munde. Keine Schmerzen.

Befund: Caries profunda, offenes Pulpencavum. Jauchiger Geruch aus dem Kanal. Leichte Druckempfindlichkeit in apikaler Richtung. Röb. Einschmelzung im Bereich der beiden Wurzelspitzen.

Diagnose: Gangrän mit sekundärer, leichter Periodontitis.

Therapie: 13. 1., 15. 1., 22. 1., 3. 2. 32.

Gangränbehandlung. 13. 2. 32. Wurzelfüllung mit Ap., die beim Pressen Schmerzen verursachte. Der Ap.-Stift des distalen Kanales ragt in die Einschmelzung hinein. Durch das weite foramen der mesialen Wur-

zel hat sich Material der mesio-bukkalen Wurzelfüllung fast bis zur Hälfte zwischen beide Wurzeln hindurchgepreßt. K. 14. 4. 32. Kl. Der Zahn ist reaktionslos und funktionstüchtig. Rö. Es scheint etwas Ap. resorbiert zu sein. K. 11. 4. 33. Kl. Die Füllung liegt 1 Jahr zurück, verursachte nie Beschwerden. Rö. Verkleinerung der Einschmelzung an der mesialen Wurzel. K. 2. 8. 33: Zwischen den Wurzelspitzen zeigt sich frischer Knochenanbau.
Bz.: 1½ Jahre.

Fall 3: ³P.

Anamnese: Kurzdauernde Schmerzen, spontan, sowie auf thermische Reize.
Befund: Caries profunda. Die Pulpenkammer ist gegen den cariösen Herd von dünnem Dentin begrenzt.
Diagnose: Pulpitis acuta partialis.
Therapie: Pulpitisbehandlung 15. 3., 17. 3., 19. 3. 29. 3. 32 Füllung mit Ap. Beide Kanäle sind nicht bis zum apex durchgängig. K. 27. 3. 33: Kl. Zahn verursacht keine Beschwerden und ist funktionstüchtig. Rö. Keine nachteiligen Veränderungen.
Bz.: 1 Jahr.

Fall 4: Saller Anni, 20 Jahre
Zahn P_1.

Anamnese: Vor zwei Monaten Arsenbehandlung, seither leichte Schmerzen beim Kauen.
Befund: Jodoformpastenfüllung. Leichte Klopfempfindlichkeit in apikaler Richtung. Normaler Bif. Röb. etwa stecknadelkopfgroßes Granulom.
Diagnose: Chronisch granulierende Periodontitis.
Therapie: 2. 2. 32.
Periodontitisbehandlung und Säuberung der Kanäle wie bei Gangrän. 3. 2. 32 Füllung mit Ap., die in die Einschmelzung hineinragt. Während und nach der Füllung sind keine Schmerzen aufgetreten.
K. 6. 4. 32: Der inzwischen mit einem Inlay versehene Zahn blieb stets beschwerdenfrei und ist funktionstüchtig. Röb. zeigt grobmaschige Spongiosazeichnung. K. 10. 12. 33: Kl. Der Zahn ist beschwerdenfrei und gebrauchstüchtig. Röb. Der Einschmelzungsherd erscheint verkleinert.
Bz.: 1 Jahr, 10 Monate.

Fall 5: Pürstinger Hans, 27 Jahre
Zahn ²P.

Anamnese: Seit 2 Tagen heftigste Schmerzen, die auch ausstrahlen, auf warm und kalt, sowie beim Kauen.
Befund: Caries profunda.
Röb. Apikale Verdickung der Wurzelhaut.

Diagnose: Pulpitis totalis.
Therapie: Pulpitisbehandlung 27. 1., 29. 1., 2. 2. 32.

24. 2. 32 Füllung des schmalen, bandförmigen Kanals ohne Schmerzen, die, wie Kontrollbild zeigt, nicht bis zum Apex geht.

Beschwerdenfrei bis 24. 4. 32, als der Patient zufällig auf einen Kern fest aufbeißt. Seither ist der Zahn klopfempfindlich und es treten ab und zu ruckartige Schmerzen auf.

K. 2. 2. 33: Kl. Seiten leichte Schmerzen beim Kauen. Röb. Die Verdickung der Wurzelhaut besteht noch. K. 22. 3. 33: Kl. Zahn ist beschwerdenfrei und funktionstüchtig. Röb. Die Verdickung der Wurzelhaut ist verschwunden.
Bz.: 1 Jahr, 1 Monat.

Fall 6: Brühl Gertrud, 13 Jahre
Zahn M_1

Anamnese: Ziehende, länger dauernde Schmerzen auf heiß und kalt, auch spontan, jedoch lokal begrenzt.
Befund: Caries profunda, dünnes Pulpendach.
Diagnose: Pulpitis partialis serosa.
Therapie: Pulpitisbehandlung 18. 1., 20. 1., 25. 1. 32.

9. 2. 32 Füllung mit Ap., während derselben kurzdauernde Schmerzen, da an beiden Wurzeln Material durch das foramen hindurchgepreßt ist. Abschlußfüllung mit Amalgam.

K. 14. 4. 32: Kl. Zahn verursacht keine Beschwerden und ist funktionstüchtig. Röb. An der mesialen Wurzel scheint etwas Ap. resorbiert zu sein. K. 14. 6. 32: Kl. Zahn ist reaktionslos und funktionstüchtig. Röb. Keine nachteilige Veränderung. K. 12. 4. 33: Kl. Zahn verursachte nie Beschwerden und ist funktionstüchtig. Röb. Die Resorption des überschüssigen Ap. scheint langsam fortzuschreiten.
Bz.: 1 Jahr, 2 Monate.

Fall 7: Maier Max, 21 Jahre
Zähne M_2 und ^1P.
M_2.

Anamnese: Keine Schmerzen. Füllung soll erneuert werden.
Befund: Alte, gelockerte Amalgamfüllung. Zahn dunkel verfärbt, bleibt bei Vitalitätsprüfung sowie auf thermische Reize reaktionslos.

Perkussionsschall dumpfer gegenüber den anderen Zähnen. Beim Aufbohren keine Empfindung. Pulpa sieht trocken, eingeschrumpft und grau gefärbt aus. Fauliger Geruch nicht vorhanden. Röb. Verdickung der Wurzelhaut am apikalen Ende.
Diagnose: Nekrose der Pulpa.
Therapie: Säuberung der Kanäle wie bei Gangränbehandlung 25. 2., 29. 2. 32.

4. 3. 32 Füllung mit Ap. der weiten aber kurzen Kanäle. Abschluß mit Amalgam.

K. 13. 4. 33: Kl. Zahn reaktionslos und funktionstüchtig. Röb. Die Verdickung der Wurzelhaut ist zurückgegangen. K. 16. 12. 33. Kl. und rö. keine nachteiligen Erscheinungen.
Bz.: 1¾ Jahre.

Fall 8: ^{1}P.

Anamnese: Spontane und auf äußere Reize länger dauernde Schmerzen, besonders nachts.
Befund: Caries profunda. Sehr dünne Pulpendecke. Leichte Klopfempfindlichkeit. Röb. Etwa 2 stecknadelkopfgroße Einschmelzung am Apex der palatinalen Wurzel.
Diagnose: Pulpitis totalis serosa.
Therapie: Pulpitisbehandlung. 17. 1., 23. 1., 30. 1. 32.
23. 2. 32 Füllung mit drei Ap.-Stiften des breiten, bandförmigen Kanals, der erst in der Mitte gegen den apex auseinanderzweigt. Füllung geht bis zum foramen, bukkal sogar in die Seitenkanälchen, trotz des Hindernisses in Form einer frakturierten Nadelspitze. Danach drei Tage anhaltende Schmerzen, besonders beim Kauen, die dann abklangen. Abschluß mit Steinzement.
K. 27. 4. 33: Kl. Zahn wies seither keine Beschwerden mehr auf, ist funktionstüchtig. Röb. Die Einschmelzung erscheint verringert. K. 16. 12. 33. Kl. und rö. keine nachteiligen Veränderungen.
Bz.: 1 Jahr, 10 Monate.

Fall 9: Gruber Johann, 28 Jahre
Zahn ^{2}J.

Anamnese: Länger dauernde Schmerzen, spontan, sowie auf mechanische und thermische Reize. Seit zwei Tagen sind Schmerzen unerträglich und anhaltend, ausstrahlend auf linke Kieferhälfte.
Befund: Caries profunda. Erweichtes Dentin. Dünnes Pulpendach. Klopfempfindlichkeit in vertikaler Richtung. Röb. Verbreiterter Periodontalspalt.
Diagnose: Pulpitis acuta totalis serosa mit sekundärer Hyperaemie des Periodontiums.
Therapie: Pulpitisbehandlung. 25. 5., 27. 5., 2. 6. 32.
6. 6. 32 Füllung mit Ap., die das foramen abschließt und deutlich die wagrechten Seitenkanälchen ausfüllt.
K. 25. 3. 33: Kl. Zahn ist reaktionslos und funktionstüchtig. Röb. Keine nachteiligen Veränderungen.
Bz.: ¾ Jahr.

Fall 10: Lichtendorf Manfred, 28 Jahre
Zähne P^{1} und P^{2}.

Anamnese: Keine Schmerzen. Störender, unangenehmer Geruch und Geschmack.

Befund: Caries profunda, Pulpencavum eröffnet. Stark jauchiger Geruch, Klopfempfindlichkeit in apikaler Richtung besonders bei P^2. Röb. bei P^1 etwa stecknadelkopfgroße, bei P^2 etwa erbsengroße Einschmelzng am Apex.

Diagnose: Offene Gangrän mit chronisch apikaler Periodontitis.

Therapie: 24. 3., 30. 3., 4. 4., 6. 4. 32 Gangränbehandlung.

13. 4. 32 Füllung mit Ap., die bei P^2 bis in den Einschmelzungsherd hineinragt. Der bukkale Kanal von P^1 ist fast bis zum foramen, der palatinale nur etwa 5 mm durchgängig.

K. 25. 3. 33. Kl. P^1 inzwischen mit einem Inlay, P^2 mit einer Krone versehen, sind reaktionslos und funktionstüchtig. Röb. Knöcherne Organisation der Einschmelzung bei P^2. Einschmelzung bei P^1 ist völlig verschwunden.

Bz.: knapp 1 Jahr.

Fall 11: Pürschl Adolf
Zahn P^1.

Anamnese: Vor einem Jahr bestanden heftige Schmerzen auf warm, besonders nachts und beim Kauen, worauf Behandlung erfolgte. Jetzt sind keine Schmerzen vorhanden, nur störender Geschmack im Munde.

Befund: Mit Jodoformpaste gefüllte Kanäle, leicht gangränöser Geruch. Röb. etwas stecknadelkopfgroße Einschmelzung am Apex.

Diagnose: Gangrän.

Therapie: 18. 7., 22. 7., 25. 7. 32 Gangränbehandlung, 25. 7. 32 Füllung mit Ap., die in den Einschmelzungsherd hineinragt. Der bukkale Kanal ist im letzten Drittel undurchgängig.

K. 12. 4. 33. Kl. Zahn blieb beschwerdelos und ist funktionstüchtig. rö. Einschmelzung ist verschwunden, etwas Ap. scheint resorbiert zu sein. K. 16. 12. 33: Kl. und rö. Keine nachteiligen Veränderungen.

Bz.: fast $1\frac{1}{2}$ Jahre.

Fall 12: Hetschger Therese, 23 Jahre
Zähne P^2, ${}_2P$, P_1.

Anamnese: Schmerzen bei kalt und warm, auch beim Kauen.

Befund: Caries profunda. Kavität voll weicher schmieriger Masse, bei tieferem Sondieren Schmerzen. Klopfempfindlichkeit in apikaler Richtung. Röb. Verbreiterter Periodontalspalt.

Diagnose: Pulpitis ulcerosa und sekundäre apikale Periodontitis.

Therapie: 9. 5. bis 3. 6. 32.

Pulpitis und Periodontitisbehandlung.

18. 6. 32 Füllung des breiten, bandförmigen Kanales, der erst im unteren Drittel auseinanderzweigt, mit Ap.

K. 16. 3. 33: Kl. Der mit Zement verschlossene Zahn ist reaktionslos und funktionstüchtig. Röb. Keine nachteiligen Veränderungen.

Bz.: $\frac{3}{4}$ Jahr.

Fall 13: $_2$P.

Anamnese: Spontane, wie auch auf warm und kalt länger dauernde Schmerzen; besonders beim Kauen, wenn sich zwischen $_2$P und die nebenstehende Krone über $_1$M Speisereste einklemmen.

Befund: Caries profunda. Dünnes Pulpendach. Leichte Klopfempfindlichkeit. Taschentiefe 3 mm. Biß normal.

Röb. Verbreiterter Periodontalspalt überhängende Kronenränder bei $_1$M. Bereits beginnender knöchener Abbau des interdentalen Septums.

Diagnose: Pulpitis acuta partialis serosa und Periodontitis marginalis.

Therapie: 17. 3., 19. 3., 22. 3., 29. 3. 32 Pulpitis- und Periodontitisbehandlung.

13. 4. 32 Füllung des im unteren Drittel sehr engen Kanales mit zwei dünnen Ap.-Stiften. Danach Schmerzen beim Abtasten des marginalen Randes, die nach 10 Tagen verschwinden. Abschluß mit Steinzement.

K. 16. 3. 33: Kl. Schmerzen ab und zu beim Kauen. Röb. Periodontalspalt erscheint verkleinert. K. 19. 8. 33: Kl. und rö. keine nachteiligen Veränderungen. K. 19. 12. 33: Kl. und rö. keine nachteiligen Veränderungen.

Bz.: fast 1¾ Jahre.

Fall 14: P_1.

Anamnese: Schmerzen und fauliger Geschmack beim Kauen.

Befund: Caries profunda. Cavität mit schmieriger, grauer, jauchig riechender Masse ausgefüllt. Sondierung unempfindlich. Klopfempfindlichkeit in vertikaler Richtung.

Röb. Einschmelzung am Apex.

Diagnose: Gangrän und Periodontitis chronica apicalis.

Therapie: 10.3. bis 17. 4. 33.

Gangrän- und Periodontitisbehandlung. 19. 4. 33 Füllung mit Ap., welche in die apikale Einschmelzung und die wagrechten Seitenkanälchen hineinreicht.

K. 19. 8. 33: Kl. und rö. Keine nachteiligen Veränderungen. 19. 12. 33 Kl. und rö. keine nachteilige Veränderungen.

Bz.: fast 1¾ Jahre.

Fall 15: Wolf Sebastian, 29 Jahre
Zahn ^{2}J.

Anamnese: Länger dauernde, heftige Schmerzen auf thermische Reize, beim Kauen, auch nachts.

Befund: Caries profunda, Pulpenkavum eröffnet und mit schmierigen Massen gefüllt. Beim Sondieren Schmerz. Klopfempfindlichkeit in apikaler Richtung.

Röb. Etwa stecknadelkopfgroße Einschmelzung am Apex, mit Verbreiterung des angrenzenden Periodontalspaltes.

Diagnose: Pulpitis totalis.

Therapie: 9. 12. 32. 11. 1. 33. Pulpitisbehandlung.

10. 2. 33 Füllung mit Ap., die in die Einschmelzung hineinragt. Abschluß mit Silikatzement.

K. 22. 2. 33. Kl. Klopfempfindlichkeit in apikaler Richtung. Röb. Die Einschmelzung erscheint vergrößert. K. 14. 4. 33. Kl Zahn ist reaktionslos und funktionstüchtig. Röb. Keine nachteiligen Veränderungen. K. 14. 6. 33: Ebenso. K. 12. 9. 33: Kl. Zahn beschwerdenfrei und funktionstüchtig. Röb. Einschmelzung verkleinert. K. 2. 10. 33: Kl. und rö. keine nachteiligen Veränderungen. K. 16. 12. 33: Ebenso.

Bz.: 10 Monate.

Fall 16: Wochenauer Max, 25 Jahre
Zahn J^1.

Anamnese: Schmerzen beim Berühren und Kauen. Fauliger Geruch und Geschmack im Munde.

Befund: Mesio- und disto-approximal caries profunda. Kavum eröffnet, weiche jauchig riechende Masse im Kanal sondierbar. Starke Klopfempfindlichkeit.

Röb. Etwa linsengroße Einschmelzung am apikalen Ende.

Diagnose: Gangrän und Periodontitis chronica (Granulom).

Therapie: 3. 5. bis 2. 6. 32 Gangrän- und Periodontitisbehandlung.

7. 6. 32 Füllung mit Ap., die bis in den Einschmelzungsherd reicht, keine Schmerzen verursacht. Abschluß mit Silikatzement.

K. 27. 3. 33: Kl. Füllung liegt ¾ Jahr, Zahn ist reaktionslos und funktionstüchtig. Er weist keine Verfärbung auf. Röb. Die Einschmelzung erscheint verringert und etwas Ap. resorbiert zu sein. K. 19. 8. 33: Kl. und rö. keine nachteiligen Veränderungen.

Bz.: 1 Jahr, 2 Monate.

Fall 17: Stürmer Hans
Zähne J^1, J^2, ^1J, ^2J.

Anamnese: Zähne wegen tiefer Zerstörung funktionsuntüchtig. Fauliger Geruch und Geschmack. Schmerzen. Es bestand Schwellung, worauf incidiert wurde.

Befund: Caries profunda. Zähne graubraun verfärbt, Cavitäten von grauschwärzlichen, schmierigen, jauchig riechenden Massen angefüllt. Nur ^2J ist klopfempfindlich.

Röb. bei J^1 und ^2J etwa linsengroße, bei ^1J und J^2 etwa stecknadelkopfgroße Einschmelzungen.

Diagnose: Gangrän mit apikalen Einschmelzungen.

Therapie: 22. 3. bis 6. 4. 32. Gangrän- und Periodontitisbehandlung.

13. 4. 32 Füllung der beiden Kanäle mit Ap. Bei ^2J bis fast zum Einschmelzungsherd. Die untere Hälfte von ^1J ist verkalkt und undurchgängig. Bei J^1 bestand eine Perforation, durch welche sich Ap. in den Einschmelzungsherd (ohne Schmerzen) gepreßt hat. Das letzte apikale Drittel ist undurchgängig. Bei J^2 ragt die Füllung in den apikalen Einschmelzungsherd. Abschluß der 4 Zähne mit Steinzement.

K. 27. 3. 33: Kl. Zähne blieben reaktionslos und sind funktionstüchtig. Röb. Bei J^1, J^2, ^1J sind die apikalen Einschmelzungsherde völlig verschwunden, bei ^2J ist er verkleinert. Die große Einschmelzung an der Perforationsstelle zeigt deutlich neuorganisiertes Knochengewebe, der Herd ist verschwunden.
Bz.: fast 1 Jahr.

Fall 18: Meindl Anna, 36 Jahre
Zähne ^1J, ^2J, J^1.

Anamnese: Schmerzen beim Kauen und Berühren. Fauliger Geruch und Geschmack.
Befund: Caries profunda. Bei ^1J nur noch Stumpf. Graubraune Verfärbung, Klopfempfindlichkeit, jauchiger Geruch.
Röb. Etwa erbsengroße Einschmelzungen am Apex.
Diagnose: Gangrän und chronisch apikale Periodontitis.
Therapie: 23. 8., 26. 8., 30. 8., 2. 9., 5. 9. 32. Gangränbehandlung.
7. 9. 32 Füllung mit Ap., die in die Einschmelzungsherde hineinragt. Nach der Füllung keine Schmerzen.
K. 19. 4. 33: $^2J^1$ inzwischen mit Silikatfüllung ^1J mit einem Stiftzahn versehen, wobei die obere Hälfte der Wurzelfüllung mühelos entfernt werden konnte. Kl. Reaktionslos und funktionstüchtig. Röb. bei ^1J neuorganisiertes Knochengewebe. Der Einschmelzungsherd ist fast völlig verschwunden. Bei ^2J und J^1 erscheinen die Herde auch verkleinert. Etwas Ap. scheint resorbiert zu sein. Die Füllungen liegen 7 Monate. K. 1. 8. 33: Kl. und rö. keine nachteiligen Veränderungen. Der Herd bei ^2J erscheint verkleinert. K. 19. 12. 33: Kl. und rö. keine nachteiligen Veränderungen.
Bz.: 1¼ Jahre.

Fall 19: Schmidbauer Rudolf, 24 Jahre
Zahn P^1.

Anamnese: Vor einem Monat Arsenbehandlung. Seither Schmerzen auf Druck und beim Kauen. Zahn als gelockert und verlängert empfunden.
Befund: Vertikale Klopfempfindlichkeit, leichte Lockerung.
Röb. Verbreiterter Periodontalspalt und Einschmelzungsherd am apikalen Ende.
Diagnose: Periodontitis chronica apicalis.
Therapie: 2. 1. bis 10. 2. 33. Periodontitisbehandlung.
17. 2. 33 Wurzelfüllung mit Ap., die durch den bukkalen Kanal bis in den Einschmelzungsherd reicht. Der palatinale Kanal ist im letzten unteren Drittel undurchgängig. Abschluß mit Steinzement.
K. 13. 4. 33: Kl. Reaktionslos und funktionstüchtig. Röb. Einschmelzungsherd fast verschwunden. Etwas Ap. scheint resorbiert zu sein. Füllung liegt zwei Monate. K. 2. 8. 33: Kl. und rö. keine nachteiligen Veränderungen.
Bz.: ½ Jahr.

Fall 20: Dietl Johann, 27 Jahre
Zahn P_1.

Anamnese: Schmerzen, wenn Speisen in den Zahn hineingebissen werden. Fauliger Geschmack. Früher öfters kurz dauernde Schmerzen.

Befund: Caries profunda, Pulpenkammer eröffnet. Lebende Pulpa in der Tiefe nachweisbar. Fauliger Geruch.

Röb. Etwa stecknadelkopfgroßes Granulon am Wurzelende.

Diagnose: Pulpitis ulcerosa.

Therapie: 25. 10., 27. 10., 29. 10. 32. Pulpitisbehandlung.

31. 10. 32: Wurzelfüllung mit Ap. Abschluß mit Amalgam.

K. 26. 4. 33: Kl. Reaktionslos und funktionstüchtig. Röb. Keine nachteiligen Veränderungen.

Bz.: ½ Jahr.

Fall 21: Adelmann Georg, 30 Jahre
Zahn M_1.

Anamnese: Seit 2 Tagen heftige Schmerzen, besonders nachts und bei Berührung.

Befund: Goldgußfüllung, bläuliche Verfärbung des Zahnes. Starke Klopfempfindlichkeit. Bei Eröffnung bräunliche, schmierige Masse mit fauligem Geruch.

Röb. Kleine Verbreiterung des Periodontalspaltes um das apikale Wurzelende.

Diagnose: Gangrän mit leichter Periodontitis. acuta apic. circumscripta.

Therapie: 7. 5., 9. 5., 11. 5., 14. 5., 17. 5. 32 Gangränbehandlung.

19. 5. 32 Füllung mit Ap. Beide Wurzeln sind im letzten apikalen Drittel undurchgängig. Verschluß der Trepanationsstelle mit Goldhämmerfüllung.

K. 26. 4. 33: Kl. Reaktionslos und funktionstüchtig. Röb. Der verbreiterte Periodontalspalt erscheint verringert..

Bz.: fast 1 Jahr.

Fall 22: Niefenecker Josef, 30 Jahre
Zähne ^{2}J, ^{1}C, ^{1}P.

Anamnese: Heftige Schmerzen, Schwellung, Incision über ^{2}J.

Befund: ^{2}J und ^{1}C caries profunda, ^{1}P Goldfüllung. Bei Eröffnung der Pulpenräume gräuliche, faulig riechende Masse. Klopfempfindlichkeit.

Röb. Etwa erbsengroße Einschmelzungsherde und verwaschene Knochenstruktur an den apikalen Wurzelenden.

Diagnose: Gangrän. Chronisch granulierende Periodontitis mit akutem Nachschub an ^{2}J.

Therapie: 13. 6. bis 24. 6. 32 Gangrän- und Periodontitisbehandlung.

27. 6. 32: Füllung mit Ap., die bei ^{2}J und ^{1}C Schmerzen bereitet und bei ^{2}J in den Einschmelzungsherd ragt.

K. 27. 3. 33: Kl. Reaktionslos und funktionstüchtig. Röb. Bei ^{2}J scheint die Einschmelzung etwas verkleinert. Bei ^{1}C und ^{1}P zeichnen

sich die Knochenstrukturen deutlicher ab; es scheint neuer Knochenanbau im Gange zu sein.
Ba.: $^{3}/_{4}$ Jahre.

Fall 23: Parst Hermann, 21 Jahre
Zahn C

Anamnese: Herausgefallene Amalgamfüllung soll erneuert werden.
Befund: Jodoformpastenwurzelfüllung
RöB. Keine pathologische Veränderung.
Therapie: 31. 5., 3. 6., 6. 6. 32. Reinigung der Kanäle wie bei Gangränbehandlung. 7. 6. 32 Füllung mit Ap., die in den Knochen eingetrieben wird. Beim Durchpressen Schmerzen, die schnell abklingen. Goldinlay als Abschluß.
K. 20. 4. 33: Kl. Reaktionslos und funktionstüchtig. RöB. Keine Veränderung. K. 20. 9. 33: Kl. und röB. keine nachteiligen Veränderungen.
Ba.: $1^{1}/_{2}$ Jahre.

Fall 24: Deschi Hans, 19 Jahre
Zahn 1 l

Anamnese: Keine Beschwerden, unangenehmer Geruch empfunden.
Befund: Caries profunda mit offenem Pulpencavum, jauchiger Geruch, leichte apikale Klopfempfindlichkeit.
RöB. disto-apikal etwa kirschkerngroße Einschmelzung und verbreiterter Periodontalspalt.
Diagnose: Gangrän mit leichter Periodontitis.
Therapie: 22. 7. bis 29. 8. 32. Gangrän- und Periodontitisbehandlung. 1. 9. 32: Füllung mit Ap., die in die Einschmelzung hineingeht.
K. 22. 3. 33: Kl. Zahn, inzwischen mit Jackettkrone versehen, ist reaktionslos und funktionstüchtig. RöB. Wesentliche Verkleinerung der disto-apikalen Einschmelzung, neuer Knochenanbau sichtbar. Der Periodontalspalt scheint verkleinert und etwas Ap. resorbiert zu sein.
Ba.: fast 7 Monate.

Fall 25: Dr. Hauck, 30 Jahre
Zahn P$_{1}$

Anamnese: Länger dauernde Schmerzen, spontan, sowie bei thermischen Reizungen, auch nachts auftretend.
Befund: Caries profunda, dünne Pulpadecke, leichte Klopfempfindlichkeit. Vitalitätsprüfung positiv.
Diagnose: pulpitis totalis serosa.
Therapie: 21. 10., 23. 10., 25. 11. 32. Pulpitisbehandlung. 28. 11. 32 Füllung mit Ap., die das foramen apicale abschließt.
K. 6. 5. 33: Kl. Reaktionslos und funktionstüchtig. RöB. Keine nachteiligen Veränderungen.
Ba.: $^{1}/_{2}$ Jahr.

Fall 26: Graf Margarete, 35 Jahre

Zahn C^1.

Anamnese: Starke Schmerzen, besonders auf Wärme und Berührung.

Befund: Silikatfüllung, starke Klopfempfindlichkeit, Vitalitätsprobe negativ, bei Eröffnung des Pulpenraumes schmierige, gräuliche, jauchig riechende Massen.

Röb. Etwa linsengroße Einschmelzung am apikalen Ende und verbreiterter Periodontalspalt.

Diagnose: Gangrän mit apikaler akuter Periodontitis.

Therapie: 30. 1., 2. 2., 6. 2., 9. 2. 33. Gangränbehandlung. 16. 2. 33 Füllung mit Ap., die in die Einschmelzung hineinragt. Abschluß mit Steinzement.

K. 19. 4. 33: Inzwischen Anfertigung eines oberen partiellen Kautschukersatzes wobei C^1 als Klammerzahn benützt wurde. Kl. Reaktionslos und funktionstüchtig. Röb. Keine nachteilige Veränderung.
Bz.: 2 Monate.

Fall 27: Sturm Josef, 39 Jahre

Zahn ^1J.

Anamnese: Zahnkrone soll wegen Verfärbung ersetzt werden.

Befund: Perkussions- und Vitalitätsprobe negativ. Bei Eröffnung des Pulpenraumes rötlich-graue, trockene, geruchlose Masse.

Röb. Knochengewebe erscheint aufgelockert.

Diagnose: Nekrose der Pulpa.

Therapie: 10. 4., 13. 4., 16. 4. 33. Gangränbehandlung. 25. 4. 33 Wurzelfüllung mit Ap., Durchpressung durch das weite foramen, wodurch momentan Schmerzen verursacht wurden.

K. 2. 8. 33: Zahn inzwischen mit Jacketkrone versehen. Kl. Reaktionslos und funktionstüchtig. Röb. Die Knochenstruktur erscheint gefestigter und etwas Ap. resorbiert zu sein. K. 19. 12. 33: Kl. und rö. keine nachteiligen Veränderungen.
Bz.: fast ¾ Jahr.

Fall 28: Stocker Ludwig, 20 Jahre

Zahn ^2P.

Anamnese: Länger anhaltende, auch spontan auftretende Schmerzen, besonders bei thermischen Reizen, auch nachts.

Befund: Caries profunda; dünnes Pulpendach, Perkussionsbefund negativ, Vitalitätsprobe positiv.

Röb. Mesio-apical leicht verbreiteter Periodontalspalt.

Diagnose: Pulpitis acuta totalis serosa.

Therapie: 19. 4., 21. 4., 23. 4. 33. Pulpitisbehandlung. 27. 4. 33 Wurzelfüllung mit Ap. Der bukkale Kanal ist im letzten Drittel undurchgängig. Durchpressung durch das foramen des palatinalen Kanales schmerzte momentan.

K. 2. 8. 33: Kl. keine Beschwerden. rö. keine nachteilige Veränderung.
Bz.: 4 Monate.

Fall 29: Ammer Berta, 12 Jahre

Zahn J^1.

Anamnese: Heftige Schmerzen, besonders nachts und bei warmen Speisen, die durch Kälte etwas gemildert wurden. Schwellung, Incision.

Befund: Schleimhaut der Wurzelspitzengegend entzündlich gerötet. Leichte Klopfempfindlichkeit in apikaler Richtung, Cavität und Pulparaum mit gelblich schmieriger Masse gefüllt.
Röb. Verbreiterter Periodontalspalt.

Diagnose: Parulis.

Therapie: 17. 10., 19. 10., 25. 10. Gangränbehandlung. 28. 10. 32 Wurzelfüllung mit Ap., wobei etwas Material durchgepreßt wurde, was keine Reaktion auslöste. Verschluß mit Steinzement.

K. 12. 4. 33: Kl. Reaktionslos und funktionstüchtig. Röb. Keine nachteilige Veränderung. Es scheint etwas Ap. resorbiert zu sein. K. 2. 8. 33: Kl. und rö. Befund normal.
Bz.: ¾ Jahr.

Resektionen.

Zu Resektionen wurde Ap. in zwei Fällen, in denen zystoide Veränderungen bestanden, herangezogen. In beiden Fällen wurden Gangränbehandlungen, wie vorher beschrieben, durchgeführt und auch die Wurzelfüllung mit Ap. in dem Bestreben ausgeführt, einen guten Abschluß zu erzielen. Im Anschluß daran wurden Zystenoperationen nach Partsch 2, unter Herausschälung des Zystenbalges und Verwandlung der Zystenhöhle in eine Nebenhöhle der Mundhöhle, ausgeführt. Es wurde bei der Abtragung der Wurzelspitze festgestellt, daß Ap. einen guten Abschluß ergab, so daß keine Nachfüllung von oben mehr nötig war. Der Heilverlauf erfolgt glatt, was auch die Nachkontrollen klinisch und röntgenologisch bestätigen.

Fall 30: Gruber Johann, 27 Jahre

Zahn I^1.

Anamnese: Patient kommt in die Klinik, da er eine Vorwölbung am Gaumen bemerkt, die immer größer wird, jedoch keine Schmerzen verursacht.

Befund: Prall gespannte, wenig nachgiebige Auftreibung fühlbar. Beim aufbohren zeigt sich gräuliche, schmierige, stinkende Masse an Stelle der Pulpa. Keine Empfindlichkeit.

Röb. Scharf begrenzte, etwa pflaumenkerngroße Aufhellung um das apikale Ende.

Diagnose: Zyste und gangränöser Zerfall der Pulpa.

Therapie: 14., 16., 18. 7. 33. Gangränbehandlung. 20. 7. 33 Wurzelfüllung mit Ap., anschließend Operation mit Herausschälung des Zystenbalges.

K. 19. 10. 33: Kl. Reaktionslos und funktionstüchtig. rö. Aufhellung erscheint verkleinert.

Bz.: ¼ Jahr.

Fall 31: Kermer Rosa, 13 Jahre
Zahn ^{1}I.

Anamnese: Patient will sich den Zahn, der offen ist, behandeln lassen; es bestehen keine Schmerzen.

Befund: Pulpenkavum eröffnet, mit schmieriger, stinkender, rötlichgrauer Masse angefüllt. Keine Empfindlichkeit.

Röb. Erbsengroße, scharf begrenzte Aufhellung an apikalen Ende.

Therapie: 2., 4., 6. 12. 32. Gangränbehandlung. 9. 12. 32. Wurzelfüllung mit Ap. und anschließend Operation der Zyste mit Herausschälung des Zystenbalges.

K. 5. 6. 33: Kl. Reaktionslos und funktionstüchtig. rö. Die Aufhellung erscheint wesentlich verkleinert.

Bz.: ½ Jahr.

Bakteriologische Untersuchungen.

Es wurden von Trebitsch bakteriologische Untersuchungen mit Antaeoperchaspitzen vorgenommen, welche ein den Silberstiften ähnliches Resultat lieferten. In Anlehnung daran wurden an der Münchener staatlichen bakteriologischen Untersuchungsanstalt in entgegenkommender Weise von Rimpau Versuche angestellt, welche zurzeit noch im Gange sind. Soweit die wenigen bisher vorgenommenen Versuche ein Urteil gestatten, kann zusammenfassend gesagt werden:

1. „Antaeoperchaspitzen haben Staphylokokken und Bact. coli gegen über olygodynamische Wirkung (steriler Hof mit Wallbildung beim Auflegen der Wurzelstifte auf Agarplattenausstriche). Manche Antaeoperchaspitzen sind unwirksam, manche haben mittelstarke, manche starke Wirkung.

2. Antaeoperchaspitzen 18 Stunden in 3% H_2O_2 bei 37 Grad, dann getrocknet zeigen Staphylokokken und Bact. coli gegenüber verstärkte olygodynamische Wirkung im Vergleich zu Nr. 1. Offenbar ist noch eine andere keimtötende oder keimhemmende Wirkung als die olygodynamische Wirkung vorhanden, denn

3. Guttaperchaspitzen 18 Stunden in 3% H_2O_2 bei 37 Grad, dann getrocknet scheinen auch geringe Wirkung zu zeigen.

4. Guttaperchaspitzen unbehandelt zeigen schwache Hofbildung. Hierbei ist unentschieden, ob eine chemische Einwirkung der Guttapercha die Ursache ist oder eine Verschiebung von Bakterienrasen beim Auflegen der Spitzen auf den beimpften Nährboden. Die Versuche mit Streptokokken sind infolge gewisser Versuchsschwierigkeiten, die sich aber durch weitere Versuche überwinden ließen, nicht zu verwerten. Eine Probe mit vorbehandelten Antaeoperchastiften zeigte Wirkung auf die Kultur von vergrünenden Streptokokken. Besondere Schlüsse können hieraus aber nicht gezogen werden."

Auf einigen Bildern, übrigens auch bei Trebitsch, Piorkowski und anderen, zeigen sich noch sterile Höfe mit Wallbildung. Letztere stellt eine sogenannte Reaktivzone dar, in welcher vermehrtes Wachstum der Bakterien erfolgt. In analoger Weise könnte man theoretisch annehmen, daß in den entsprechend gelagerten Fällen auch in vivo durch die olygodynamische Wirkung des Silbers Abtötung, und in größerer Entfernung durch seinen Reiz Vermehrung der Bakterien und damit erhöhte Wirksamkeit derselben erfolgt. Klinisch ist jedoch diese Annahme nicht bestätigt.

Zusammenfassung.

Über die Wurzelfüllung mit Antaeopercha läßt sich zusammenfassend sagen: Den Forderungen, denen ein Wurzelfüllmaterial genügen soll, wird Antaeopercha weitgehend gerecht. Antaeopercha verbindet die vorteilhaften Eigenschaften des Silbers und des Guttaperchas. Es läßt sich leicht in den Wurzelkanal einführen und mittels Kanalraspeln mühelos entfernen. Antaeopercha ist durch Röntgenkontrolle leicht nachweisbar. Antaeopercha liegt der Kanalwand an, schließt das Foramen apicale gut ab und dringt auch in die Seitenkanälchen ein. Dies hat sich sowohl im Röntgenkontrollbild als auch bei den Resektionen bestätigt.

In klinischer Hinsicht hat die Wurzelfüllung mit Antaeopercha ein befriedigendes Resultat ergeben: Von den 31 hier beschriebenen Fällen war bei 18 eine günstige Beeinflussung periapikaler Herde festzustellen. Bei 13 Fällen bestanden keine nachteiligen Veränderungen. In 12 Fällen entstanden beim Füllen Schmerzen, die in 8 Fällen auf Durchpressen, in den übrigen wahrscheinlich auf die Einwirkung von Chloroform (Fremdkörperwirkung) beruhten. Die Schmerzen klangen in sämtlichen

Fällen innerhalb 4 bis 10 Tagen ab. In 11 Fällen wurde durchgepreßt, ohne daß Schmerzen entstanden.

Bei 3 Fällen ist eine Ausfüllung der wagrechten Seitenkanälchen gut ersichtlich.

Rezidive sowie Verfärbungen sind in keinem der Fälle erfolgt.

Zu Resektionen war Antaeopercha gut verwendbar, da es keinen Reiz auf die Wurzelhaut ausübt und das Foramen apicale gut abschließt, so daß keine Nachfüllung von oben mehr erforderlich war. Auch kann hier die Heilwirkung des Silbers den Heilverlauf günstig beeinflussen.

Die bakteriologische Untersuchung blieb unvollständig.

Die Frage, ob wir bei Antaeopercha und bei Silber überhaupt eine dauerdesinfizierende Wirkung haben, ist noch nicht vollständig geklärt.

Nach den erhaltenen günstigen klinischen Ergebnissen darf die Verwendung von Antaeopercha für die Wurzelbehandlung empfohlen werden.

Von den 31 röntgenologisch untersuchten Fällen, die in 111 Bildern festgehalten wurden, sind infolge Platzmangels nur 49 Bilder hier wiedergegeben.

Nr.	Name	Alter	Zahn	Krankheitsbezeichnung n. Röntgenbefund	Kontrolle unmittelb. nach der Füllung a) Klin b) rö	1. Nachkontrolle a) Klin b) rö	2. Nachkontrolle a) Klin b) rö	3. Nachkontrolle a) Klin b) rö	Liegedauer Beobacht. Zeit
1	Bauer Siegfried	21	^{1}J	Nekrose der Pulpa etwa stecknadelkopfgroße Einschm. am Apex	a) 4 Tage Kauempfindlichkeit b) Ap. ragt in die Einschmelz.	a) reaktionslos und funktionstüchtig b) Einschmelz. verkleinert	a) weiterhin reaktionslos b) E. erscheint verkleinert, etwas Ap. resorb.		knapp 1 Jahr
2	Stocker Ludwig	19	M_1	Gangrän mit sek. Periodontitis Einschmelzung um beide Wurzelspitz.	Ap. ragt in die Einschmelzung d. dist. Kanales u. zwisch. beide Wurzeln	a) reaktionslos und funktionstüchtig b) Ap. etwas resorbiert	a) reaktionslos und funktionstüchtig b) Einschmelz. verkleinert an mesial. Wurzelspitze	frischer Knochenanbau	1½ Jahre
3	Stocker Ludwig	19	^{1}P	Pulpitis ac. part.	Kanäle undurchgängig am Apex	a) reaktionslos und funktionstüchtig b) keine nachteiligen Veränderungen			1 Jahr
4	Saller Anni	20	P_1	Chronisch granulierende Periodontitis etwa stecknadelkopfgroßes Granulom	Ap. ragt in die Einschmelzung	a) reaktionslos und funktionstüchtig b) grobmaschige Spongiosazeichnung	a) reaktionslos und funktionstüchtig b) Einschmelz. verkleinert		1 Jahr 10 Monate
5	Pfirstinger Hans	27	^{2}P	Pulpitis totalis Apikale Verdickung d. Wurzelhaut	Apexende undurchgängig	b) Verdickung besteht noch	a) reaktionslos und funktionstüchtig b) Verdickung verschwunden		1 Jahr 1 Monat

Nr.	Name	Alter	Zahn	Krankheitsbezeichnung n. Röntgenbefund	Kontrolle unmittelb. nach der Füllung a) Klin b) rö	1. Nachkontrolle a) Klin b) rö	2. Nachkontrolle a) Klin b) rö	3. Nachkontrolle a) Klin b) rö	Liegedauer Beobacht. Zeit
6	Brühl Gertrud	13	M_1	Pulpitis partialis serosa	Ap. durch foramen an beiden Wurzeln gepreßt	a) reaktionslos und funktionstüchtig b) Ap. an mesialer Wurzel etwas resorbiert	a) reaktionslos und funktionstüchtig b) keine nachteiligen Veränderungen	a) reaktionslos und funktionstüchtig b) Resorption schreitet fort	1 Jahr 2 Monat
7	Maier Max	21	M_2	Nekrose d. Pulpa Verdickung der Wurzelhaut am apikalen Ende	Füllung schließt for. ab	a) reaktionslos und funktionstüchtig b) Verdickung zurückgegangen	a) reaktionslos und funktionstüchtig b) keine nachteiligen Veränderungen		1¾ Jahre
8	Maier Max	21	^1P	Pulpitis tot. serosa 2 stecknadelkopfgr. Einschmelzung am apex d. palat. Wurzel	a) 3 Tage Schmerzen b) Ap. bis for. Ausfüllung der Seitenkanälchen	a) reaktionslos und funktionstüchtig b) Einschmelzung verringert	a) reaktionslos und funktionstüchtig b) keine nachteiligen Veränderungen		1 Jahr 10 Monate
9	Gruber Johann	28	^2J	Pulp. acuta tot. serosa verbreiterter Periodontalspalt	Ap. schließt for. ab u. füllt Seitenkanälchen	a) reaktionslos und funktionstüchtig b) keine nachteil. Veränderung			¾ Jahr
10	Lichtendorf Manfred	28	P^1 P^2	Gangrän mit chron. ap. Periodontitis P^1 stecknadelkopfgroße, P^2 erbsengr. Einschmelzung	Ap. ragt in Herd bis P^2	a) reaktionslos u. funktionstücht. b) knöcherne Organis. bei P^2 Einschm. fast verschw. bei P^1			1 Jahr knapp

Nr.	Name	Alter	Zahn	Krankheitsbezeichnung n. Röntgenbefund	Kontrolle unmittelb. nach der Füllung a) Klin b) rö	1. Nachkontrolle a) Klin b) rö	2. Nachkontrolle a) Klin b) rö	3. Nachkontrolle a) Klin b) rö	Liegedauer Beobacht. Zeit
11	Pürschl Adolf		P^1	Gangrän stecknadelkopfgr. Einschmelzung am Apex	Ap. ragt in Herd bukk. undurchgängig im unt. Drittel	a) reaktionslos und funktionstüchtig b) Einschmelz. verschwunden Ap. resorbiert	a) und b) keine nachteiligen Veränderungen		1½ Jahre
12	Hetschger Therese	23	P^2	Pulpitis ulcerosa Verbreitert. Periodontalspalt	Ap. schließt for. ab	a) reaktionslos und funktionstüchtig b) keine nachteil. Veränder.			¾ Jahr
13	Hetschger Therese		$_2P$	Pulp. ac. part. ser. Verbreitert. Period. spalt, Abbau des interdentalen Septums	Ap schließt for. ab; 10 Tage Schmerzen	a) öfters Schmerzen beim Kauen b) Periodontalspalt verkleinert	a) und b) keine nachteiligen Veränderungen	a) und b) keine nachteiligen Veränderungen	1¾ Jahre knapp
14	Hetschger Therese		P_1	Gängran Einschmelzung am Apex	Ap. füllt wagrechte Seitenkanälchen aus	a) und b) keine nachteiligen Veränderungen	a) und b) keine nachteiligen Veränderungen		1¾ Jahre knapp
15	Wolf Sebastian	29	^2J	Pulpitis total. Einschmelzung am Apex	Ap. ragt in Einschmelzungsh.	a) klopfempfindlich in apik. Richtung b) Einschmelzung vergrößert	a) reaktionslos und funktionstüchtig b) keine nachteiligen Veränderungen	a) reaktionslos und funktionstüchtig b) Einschmelz. verkleinert	10 Monate

Nr.	Name	Alter	Zahn	Krankheitsbezeichnung n. Röntgenbefund	Kontrolle unmittelb. nach der Füllung a) Klin b) rö	1. Nachkontrolle a) Klin b) rö	2. Nachkontrolle a) Klin b) rö	3. Nachkontrolle a) Klin b) rö	Liegedauer Beobacht. Zeit
16	Wochenauer Max	25	J^1	Gangrän linsengroße Einschmelz. am Apex	Ap. ragt in Einschmelzungsh.	a) reaktionslos und funktionstüchtig b) Einschmelz. verklein., etwas Ap. resorbiert	a) und b) keine nachteiligen Veränderungen		1 Jahr 2 Monat
17	Stürmer Hans		J^{12} ^{12}J	Gangrän Apikale Einschm.	^1J undurchgäng., J^1 Ap. durch bestehende Perforation gepreßt J^2 Ap. ragt in Einschmelzung	a) reaktionslos und funktionstüchtig b) bei $^1J^{12}$ Einschmelzung verschwunden bei ^2J verklein., neuorganisiert. Knochengewebe bei Perforation J^1			1 Jahr knapp
18	Meindl Anna	36	^{12}J J^1	Gangrän Apikale Einschm.	Ap. ragt in die Einschmelzung	a) reaktionslos und funktionstüchtig b) bei ^1J neuorgan. Knochengewebe, Herd fast verschwunden; bei $^2J^1$ Herde verkleinert Ap. resorbiert allmählich	Einschmelz bei ^2J verkleinert	a) und b) keine nachteiligen Veränderungen	1¼ Jahr

Nr.	Name	Alter	Zahn	Krankheitsbezeichnung n. Röntgenbefund	Kontrolle unmittelb. nach der Füllung a) Klin b) rö	1. Nachkontrolle a) Klin b) rö	2. Nachkontrolle a) Klin b) rö	3. Nachkontrolle a) Klin b) rö	Liegedauer Beobacht. Zeit
19	Schmidbauer Rudolf	24	P^1	Periodontitis chron. apicalis ap. Einschmelz. verbreiterter Periodontalspalt	Ap. ragt bukkal in Einschmelz.	a) reaktionslos und funktionstüchtig b) Einschm. fast verschwunden etw. Ap. resorb.	a) und b) keine nachteiligen Veränderungen		½ Jahr
20	Dietl Johann	27	P_1	Pulpitis ulcerosa ap. Einschmelz.	Ap. schließt for. ab	a) und b) keine nachteiligen Veränderungen			½ Jahr
21	Adelmann Georg	30	M_1	verbreiterter Periodontalspalt	beide Wurzeln im unt. Drittel undurchgängig	a) reaktionslos und funktionstüchtig b) Spalt verring.			1 Jahr knapp
22	Niefenecker Josef	30	^2J ^1C ^1P	Gangrän ap. Einschmelz. verwaschene Knochenstruktur	Ap. ragt in Einschmelz. bei ^2J	a) reaktionslos und funktionstüchtig b) ^2J Einschm. verkleinert bei ^1C u. ^1P neuer Knochenanbau			¾ Jahr
23	Parst Hermann	21	C^1	Alte Füllung	Ap. ragt in Knochen	a) reaktionslos und funktionstüchtig b) keine Veränderungen	a) und b) unverändert		1¼ Jahr

Nr.	Name	Alter	Zahn	Krankheitsbezeichnung n. Röntgenbefund	Kontrolle unmittelb. nach der Füllung a) Klin b) rö	1. Nachkontrolle a) Klin b) rö	2. Nachkontrolle a) Klin b) rö	3. Nachkontrolle a) Klin b) rö	Liegedauer Beobacht. Zeit
24	Deschl Hans	19	^{1}J	Gangrän kirschkerngroße Einschmelzung disto-ap. und verbreiterter P'spalt	Ap. ragt in die Einschmelzung	a) reaktionslos und funktionstüchtig b) Einschmelz. verkl., frischer Knochenanbau etw. Ap. resorb.			7 Monate knapp
25	Dr. Hauck	30	P_1	Pulp. tot. serosa	Ap. schließt das for. ab	a) reaktionslos und funktionstüchtig b) keine nachteiligen Veränderungen			½ Jahr
26	Graf Margarete	35	C^1	Gangrän linsengroße Einschmelz. apikal. verbreiterter Periodontalspalt	Ap. ragt in die Einschmelzung	a) reaktionslos und funktionstüchtig b) keine nachteiligen Veränderungen			2 Monat
27	Sturm Josef	39	^{1}J	Nekrose d. Pulpa Knochengewebe aufgelockert	Ap. durch foram. gepreßt ohne Schmerzen	a) reaktionslos und funktionstüchtig b) Knochenstruktur gefestigter, etwas Ap. resorbiert	a) und b) keine nachteiligen Veränderungen		¾ Jahr knapp

Nr.	Name	Alter	Zahn	Krankheitsbezeichnung n. Röntgenbefund	Kontrolle unmittelb. nach der Füllung a) Klin b) rö	1. Nachkontrolle a) Klin b) rö	2. Nachkontrolle a) Klin b) rö	3. Nachkontrolle a) Klin b) rö	Liegedauer Beobacht. Zeit
28	Stocker Ludwig	20	^{2}P	Pulp. acuta totalis serosa etwas verbreiterter Periodontalspalt	Ap. durch foram. gepreßt moment. Schm.	a) reaktionslos und funktionstüchtig b) keine nachteilige Veränderung			4 Monate
29	Ammer Berta	12	J^{1}	Parulis Periodontalspalt verbreitert	Ap. durch foram. gepreßt ohne Schmerzen	a) reaktionslos und funktionstüchtig b) etwas Ap. resorbiert	a) und b) Befund normal		¾ Jahr
	Resektionen:								
30	Gruber Johann	27	J^{1}	Zyste und gangränöser Zerfall der Pulpa, pflaumenkerngroße Aufhellung am apikalen Ende	a) reaktionslos und funktionstüchtig b) Aufhellung verkleinert				¼ Jahr
31	Kermer Rosa	13	^{1}J	Zyste und gangränöser Zerfall der Pulpa, erbsengroße Aufhellung am apik. Ende	a) reaktionslos und funktionstüchtig b) Aufhellung verkleinert				½ Jahr

LITERATUR

Adloff: Über die Amputation der Zahnpulpa. Dtsch. Zahnärztl. Wochenschr. 1933, Nr. 16.

Bechhold: Löslichkeit schwer löslicher Silberverbindungen Kolloit. Zahnärztl. Rdsch. 1919, Nr. 25.

Dieck: Silbermanganit. Dtsch. Zahnärztl. Wochenschr. 1933, Nr. 18.

Feiler: Wurzelfüllmethoden. Fortschr. Zahnheilk. 1927.

Fischer: Ziel und Möglichkeiten der modernen Wurzelbehandlung. Zahnärztl. Rdsch. 1929, Nr. 43 und 44.

Faust und Eilmann: Neue Wege in der Wurzelbehandlungsfrage. Dtsch. Zahnärztl. Wochenschr. 1933, Nr. 47.

Feldmann: Die Howe'sche Methode zu Therapie der gangränösen Wurzelkanäle und ihr Einfluß auf das Paradontium. Dtsch. Msch. Zahnheilk. 1928, Nr. 17.

Feldmann: Der gegenwärtige Stand der Probleme der Wurzelbehandlung und Wurzelfüllung im Lichte des Experimentes. Berlin, Verlag Meußer 1931.

Gottlieb, Schwarz, Stein: Das Problem der Wurzelbehandlung. Z. Stomat. 1928, Nr. 12.

Greth: Klinisches Verhalten des Silberpulvers. Zahnärztl. Rdsch. 1932, Nr. 6.

Hauenstein: Moderne Wurzelbehandlung mit Silberpräparaten. Dtsch. Zahnärztl. Wochenschr. 1933, Nr. 1.

Liedke: Zur Geschichte der Wurzelbehandung. Diss. Greifswald 192?.

Miller: Lehrbuch der Zahnheilkunde 1887.

Müller O.: Wurzelfüllmethoden, Fortschr. Zahnheilk. 1929.

Piorkowski S.: Bakt. Untersuchungen des Silbers. Zahnärztl. Rdsch. 1932.

Robiscek, Wien: Österreich.-ungarisch. Vjsch. Zahnheilk. 1892, Nr. 1.

Schick: Die Bakterien des infizierten Wurzelkanales und ihre Bekämpfung zur Durchführung einer erfolgreichen Wurzelbehandlung. Dtsch. Zahnärztl. Wochenschr. 1931.

Schleich: Besonnte Vergangenheit. Berlin 1923.

Stadelmann: verspricht die Verwendung von Silber bei wurzelkranken Zähnen eine günstige Beeinflussung und ist ein Ausheilen der Herde mit unseren Hilfsmitteln möglich. Dtsch. Zahnärztl. Wschr. 1934, Nr. 14.

Stein: Theorie und Praxis der Wurzelbehandlung. Diss. München.

Stein: Untersuchungen über die oligodynamischen Wirkungen des Silbers mit besonderer Berücksichtigung seiner Brauchbarkeit zur Wurzelfüllung. Z. Stomat. 1930, Nr. 1.

Steinfort: Untersuchungen über Randschluß, Abschluß des foramen apicale und Formbeständigkeit der Wurzelfüllmaterialien Guttapercha, Chlorzinkzement und Euchlorolzement in 300 extrahierten und mit dem Material gefüllten Zähnen.

Stütz: Wurzelfüllung mit Silberstiften. Diss. München.

Trebitsch: Aus der Praxis der Silberwurzelfüllung. Zahnärztl. Rdsch. 1933, Nr. 9 und 10.

Trebitsch: Über die Verwendung der Heilkraft des Silbers. Zahnärztl. Rdsch. 1929.

Trebitsch: 35 Jahre Wurzelbehandlung. Zahnärztl. Rdsch. 1932, Nr. 15, 16, 17.

Türkheim: Über die oligodynamische und bakterizide Wirkung einiger Silberlegierungen und -Verbindungen. Z. Stomat., Nr. 9.

LEBENSLAUF

Ich bin am 21. Oktober 1910 als Tochter des Rechtsanwalts Justizrat Wilhelm Neuburger in München geboren. Von 1916—1920 besuchte ich die Volksschule, von 1920—1926 das Lyzeum, von 1926—1928 die städt. Frauenschule. Im Jahre 1928 legte ich das Erzieherinnenexamen ab. Im Jahre 1930 erhielt ich das Reifezeugnis der Oberrealschule. Vom Sommersemester 1930 an studierte ich Zahnheilkunde und Medizin an der Ludwig-Maximilians-Universität München, an welcher ich mich im Wintersemester 1933/34 der zahnärztlichen Staatsprüfung mit Erfolg unterzog.

Ich danke Herrn Professor Dr. Oskar Müller für die Unterstützung und Förderung, die er mir zuteil werden ließ.

Fall 2

13. I. 32



13. II. 32



14. V. 32

11. IV. 33



2. VIII. 33

Fall 4

16. XII. 33



18. I. 32

Fall 6

9. II. 32

Fall 6

14. IV. 32

14. VI. 32

12. IV. 33

Fall 10



6. IV. 32

13. IV. 32

15. III. 33

Fall 13

29. III. 32

13. IV. 32

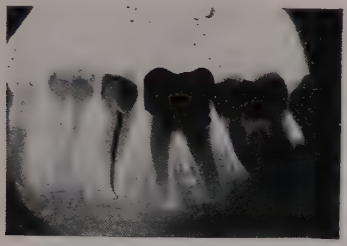

16. III. 33

19. VIII. 33

19. XII. 33

Fall 15



9. XII. 32



10. II. 33

22. III. 33

Fall 15

2. X. 33

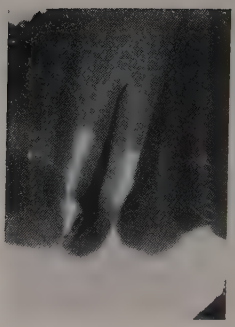

16. XII. 33

Fall 16



2. VI. 32

7. VI. 32

27. III. 33



29. VIII. 33

Fall 18

7. IX. 32



19. IV. 33

1. VIII. 33

19. XII. 33

Fall 20

31. X. 32

31. X. 32



26. IV. 32

Fall 24



22. VII. 32

1. IX. 32

22. III. 33

Fall 25

25. XI. 32

28. XI. 32

6. V. 33

Resektionen:

Fall 30

14. VII. 33

20. VII. 33

20. VII. 33

19. X. 33

Fall 31



2. XII. 32

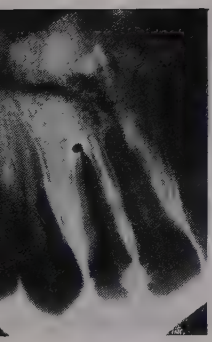

9. XII. 32

9. XII. 32

5. VI. 33

Antaeoperchastift in Staphylokokken
unvorbehandelt

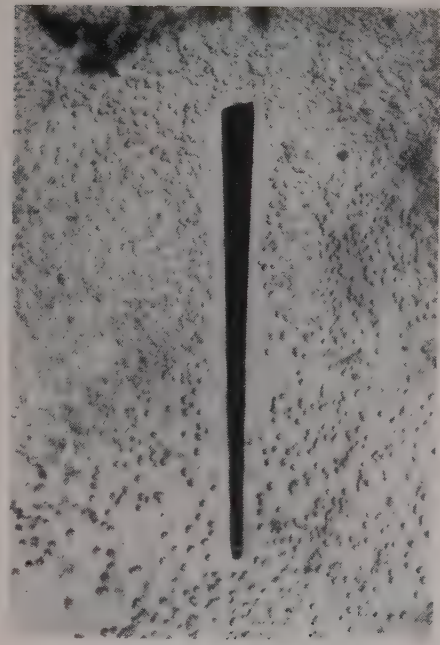

Antaeoperchastift in Staphylokokken
mit $H_2 O_2$ behandelt

Guttaperchastift in Staphylokokken
mit H_2O_2 behandelt

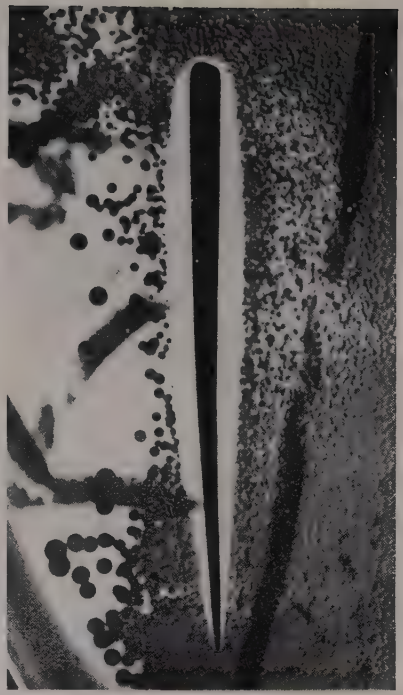

Antaeoperchastift in Staphylokokken
unvorbehandelt



Guttaperchastift in Colibakterien
mit H_2O_2 behandelt



Antaeoperchastift in Colibakterien
unvorbehandelt